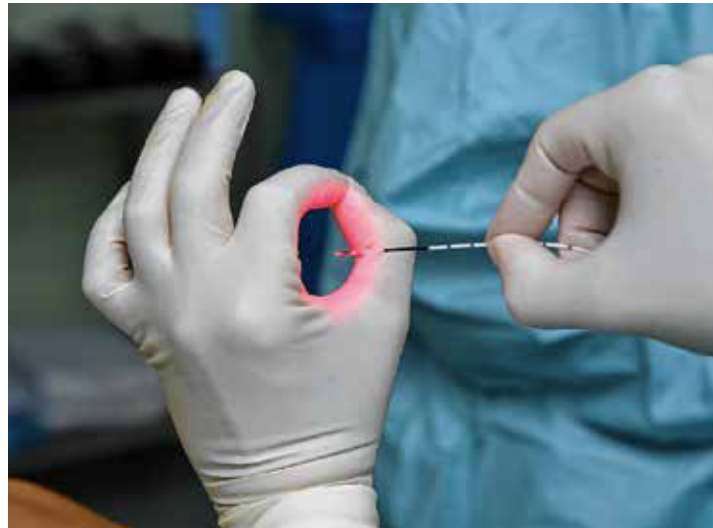

# Varikose – ein ernstzunehmendes Krankheitsbild

## Diagnostik und Therapie

Jede 5. Frau und jeder 6. Mann hat eine behandlungsbedürftige Venenerkrankung. Krampfadern werden in der Medizin als Varizen bezeichnet; Krampfaderleiden als „Varikose“ oder „Varikosis“. Rechtzeitig behandelt, können Komplikationen verhindert werden. Für jeden Patienten wird individuell ein Therapiekonzept erstellt. Meist werden mehrere Behandlungsmethoden wie die Kompressionstherapie, Verödungsbehandlung, endoluminal thermisch ablativ Verfahren bis hin zur minimal-invasiven offenen chirurgischen Therapie kombiniert.



*Doppelt radial abstrahlende Laserfaser*

### Einleitung

Varizen sind oberflächliche Venen von mindestens 3 mm Durchmesser im subkutanen Fettgewebe, die durch erweiterte Lumina, oft einen geschlängelten Verlauf und eine gestörte Klappenfunktion gekennzeichnet sind. Von Varizen abzugrenzen sind die intradermal verlaufenden Besenreiser, die weniger als 1 mm dick sind und retikuläre Venen, welche am Übergang vom Corium zum subkutanen Fettgewebe mit einem Durchmesser von weniger als 3 mm verlaufen. Die Varikose ist ein ernstzunehmendes Krankheitsbild, welches zu einem Spektrum von akuten und chronischen Komplikationen führen kann. Zu den akuten Komplikationen gehören Oberflächenthrombosen und Varizenblutungen. Bei längerer Bestandsdauer der Varikose kann es zu Ekzemen, Hyperpigmentierungen, Lipodermatosklerose, Atrophie blanche und zum Ulcus cruris kommen. Diese Komplikationen treten auch ohne begleitende Leitveneninsuffizienz auf, wie sie z. B. nach Thrombosen vorkommt. Etablierte Risikofaktoren sind höheres Lebensalter, positive Familienanamnese und eine zunehmende Anzahl von Schwangerschaften. Hautkomplikationen treten bei Adipositas häufiger als bei normalgewichtigen Patienten auf. Risikofaktoren wie Geschlecht, Rauchen und stehende Tätigkeit sind zwar immer wieder diskutiert, nie jedoch eindeutig belegt worden. Zu den typischen Symptomen der Varikose gehören Schweregefühl und Schwellungen der Beine. Immer wieder werden auch nächtliche Wadenkrämpfe angegeben. Die Pathophysiologie der Varikose ist komplex und noch nicht abschließend verstanden. Bekannt ist, dass die Entzündung eine zentrale Rolle in der Entwicklung und der Progression der Erkrankung spielt. Durch eine Dilatation der Vene oder Schädigungen der Klappensegel kommt es zu einer hämodynamischen Fehlfunktion mit Refluxen im venösen Gefäß, welche zu einer venösen Hyper-

tension führen. Hierdurch kommt es zu veränderten Scherkräften und zu Reaktionen der Endothelzellen. In der Folge werden Adhäsionsmoleküle exprimiert, wodurch Leukozyten wandadhärent werden und durch die Venenwand in die Venenumgebung migrieren können. Hierdurch kommt es zu perivenösen Entzündungsprozessen mit einer Freisetzung von VEGF und TGF-beta 1, was letztlich zu Veränderungen im Korium bis hin zur Ulkusbildung führen kann. Zeichen der chronischen Veneninsuffizienz können auch durch Stenosierungen und Okklusionen der tiefen Leitvenen, bisweilen aber auch durch unabhängige Faktoren wie eine Adipositas, bei der das Bauchfett die Beckenvenen komprimiert und ein arthrogenes Stauungssyndrom, bei dem die Muskelpumpenfunktion verschlechtert wird, entstehen. Gemeinsames pathophysiologisches Bindeglied ist die venöse Hypertension, welche eine Kaskade von Entzündungsprozessen in Gang setzt. Chronische Venenerkrankungen werden mit Hilfe der CEAP-Klassifikation unterteilt (Clinical, Etiologic, Anatomic, Pathophysiologic).

### CEAP-Klassifikation

- C0 Keine sichtbaren oder palpablen Zeichen einer Venenerkrankung
- C1 Besenreiser oder retikuläre Venen
- C2 Varizen
- C2r Rezidivierende Varizen
- C3 Ödem
- C4 Veränderungen an Haut und Subkutis
- C4a Hyperpigmentierung oder Ekzem
- C4b Lipodermatosklerose oder Atrophie blanche
- C4c Corona phlebectatica
- C5 Abgeheiltes Ulkus
- C6 Florides Ulkus
- C6r Rezidivierendes aktives venöses Ulkus



*Prof. Dr. med. Markus Stücker*



*Prof. Dr. med. Achim Mumme*

Prof. Dr. Achim Mumme  
(Gefäßchirurgie) und  
Prof. Dr. Markus Stücker  
(Dermatologie): Leitende  
Ärzte am Venenzentrum  
der dermatologischen  
und gefäßchirurgischen  
Kliniken der Ruhr-Uni-  
versität Bochum



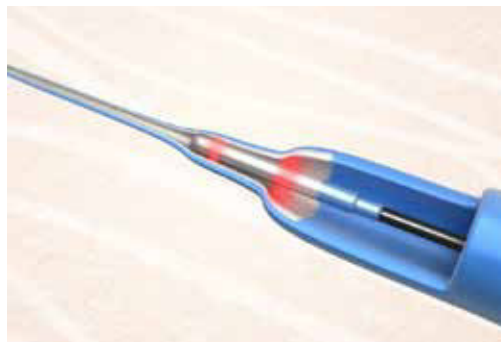
## Therapie der Varikose

Für die Therapie der Varikose steht heute ein breites Spektrum an Methoden zur Verfügung, die in Abhängigkeit von Begleiterkrankungen und auch Präferenzen der Patienten einerseits und vom Lokalbefund andererseits in der Regel kombiniert eingesetzt werden. Die Therapie reicht hierbei von der Kompressionstherapie über die verschiedenen Techniken der Verödungsbehandlung mit flüssigen und aufgeschäumten Sklerosierungsmitteln, die endovenös thermisch ablativen Verfahren (Laser, Radiofrequenzkatheter) bis hin zu den offenen chirurgischen Verfahren wie der Crossectomie und Stripping-Operation und der extraluminale Valvuloplastie. Typischerweise werden die verschiedenen Verfahren kombiniert eingesetzt, um einerseits möglichst effektiv, andererseits möglichst schonend behandeln zu können.

## Indikationen

Zur Klärung der Behandlungsbedürftigkeit einer Varikose werden Funktionsuntersuchungen des Venensystems wie die Photoplethysmografie und die Venenverschlussplethysmografie sowie als entscheidende Untersuchung die Duplexsonografie durchgeführt. Klinische Indikationen zur Therapie einer Varikose sind unter anderem zum einen akute Komplikationen einer Varikose wie z. B. Varizenblutungen oder Oberflächenthrombosen, zum anderen chronische Komplikationen wie Schwellungen, Schweregefühl, Ekzeme, Hyperpigmentierungen, Atrophie blanche, Lipodermatosklerose oder Ulcus cruris venosum. Die Therapie der Saphenavenen ist häufig erforderlich, wenn der Durchmesser der V. saphena magna 3 cm distal der saphenofemorale

*2ring Faser (biolitec®).  
Durch die Verteilung der  
Energie auf zwei gleich  
starke Ringe wird eine  
Reduktion der lokalen  
Leistungsdichte bei gleich-  
er Gesamtenergie pro  
cm behandelte Vene er-  
reicht, was als Vorteil bei  
oberflächlich verlaufen-  
den Venen gilt.*



Junktion 5 mm überschreitet und der Durchmesser der V. saphena parva 3 cm distal der saphenopoplitealen Junktion 3 mm überschreitet.

## Kontraindikationen der invasiven Varikose-therapie

Als Kontraindikation für die invasive Therapie der Varikose gelten eine akute tiefe Beinvenenthrombose, eine fortgeschrittene arterielle Verschlusskrankheit mit Knöchelarteriendruck unter 60 mmHg oder einem Knöchel-Arm-Index unter 0,5, akute Hautinfektionen im Bereich der invasiven Zugangsstellen, Schwangerschaft und Stillzeit sowie Obstruktionen der tiefen Venen, wenn die oberflächlichen Venen als Kollateralfäße dienen.

## Wann welche Therapie?

Die Auswahl der Therapie richtet sich sowohl nach den Begleiterkrankungen, den Lebensumständen und den Vorlieben des Patienten als auch nach dem Lokalbefund der Varikose. Gerade ältere Patienten stehen einem invasiven Eingriff jeder Art nicht selten sehr zurückhaltend gegenüber. Hier stellt die Kompressionstherapie mit Kompressionsstrümpfen eine wichtige Basistherapie dar. Bei multimorbiden, nicht operablen Patienten können mit der Schaumsklerosierung auch bei sehr ausgedehnten Varizenbefunden deutliche hämodynamische Verbesserungen erzielt werden, so dass eventuell bestehende chronische Komplikationen wie Unterschenkelulzationen zur Abheilung gebracht werden können.

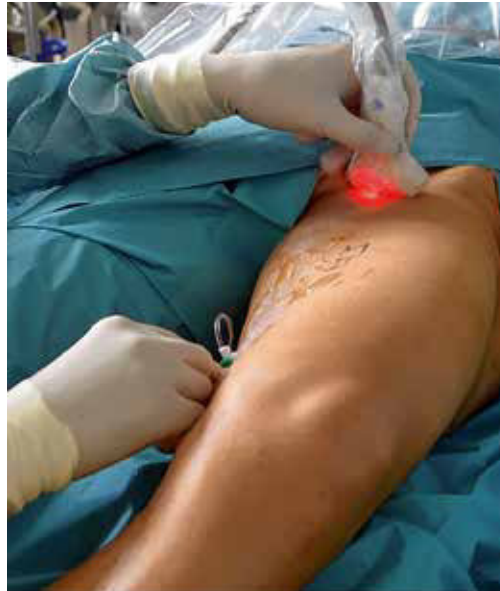Die Therapie der Stammvarikose ist zentraler Bestandteil der Krampfaderbehandlung, da gerade bei größeren Seitenastvarizen der Ursprung der Reflux häufig in den Saphenavenen liegt. Auch die Stammvenen können mit einer Schaumsklerosierung behandelt werden, allerdings sind die Verschlussraten nach einem Jahr nur etwa halb so hoch wie nach den operativen Verfahren der Crossectomie und Stripping-Operation und der endoluminalen thermischen Ablation. Die offene chirurgische Operation wird heute auch minimal-invasiv und überwiegend ambulant durchgeführt. Das Verfahren gilt als Standardverfahren, mit dem alle Formen der Varikose angegangen werden können, insbesondere auch sehr großkalibrige Stammvenen oder auch Rezidivvarikosen vom Neovaskulattyp, welche direkt im Leistenbereich aus der V. femoralis entspringen und anders als die Rezidive vom Stumpftyp oft keinen endovenös interventionellen Zugang bieten. Wenn lediglich die Schleusenklappe am Übergang von der V. saphena magna in die V. femoralis durch eine Erweiterung der V. saphena magna nicht mehr richtig schließt und Reflux ermöglicht, bietet sich das Verfahren der extraluminale Valvuloplastie an, bei dem die V. saphena magna durch eine Ummantelung auf ihren normalen Durchmesser zurückgeführt wird. Hierdurch wird die Schleusenklappe wieder funktionsfähig und die V. saphena magna kann belassen und als mögliches Bypass-Gefäß erhalten werden.

Weltweit werden heute zahlreiche insuffiziente Stammvenen mittels thermischer Energie über Laserkatheter oder Radiofrequenzkatheter behandelt. Die endovenösen Verfahren weisen gegenüber dem chirurgischen Eingriff folgende Vorteile auf:

- geringere Invasivität (kein Schnitt in der Leiste oder in der Kniekehle notwendig)
- geringeres Risiko von Nachblutungen oder Wundinfektionen
- geringere Schmerzen nach der Operation
- weniger Hämatome und Nervenläsionen
- kürzere Arbeitsunfähigkeit
- bessere Lebensqualität postoperativ

Nachteile der endovenösen Verfahren können steigende Rezidivraten bei steigendem Venendurchmesser (insbesondere über 15 mm) und ein höheres Risiko für Hyperpigmentierungen bei oberflächlich verlaufenden Gefäßen sein. Für stark geschlängelte Gefäße sollte eine andere Methode gewählt werden.

In den letzten Jahren hat es eine rasche Entwicklung sowohl bezüglich der verwendeten Laserwellenlängen als auch der verwendeten Laserfasern gegeben. Initial wurden Wellenlängen von 810 nm bis 980 nm benutzt, welche im Wesentlichen in Hämoglobin absorbiert werden. Nach Behandlung mit diesen heute nicht mehr gebräuchlichen Lasern hatten die Patienten postoperativ starke Hämatome und nicht selten starke Schmerzen. Nicht wenige Vergleichsstudien zwischen der offenen Chirurgie und der Laserablation haben diese veralteten Lasertypen verwendet, so dass die Ergebnisse aus diesen Studien heute nur noch eingeschränkte Aussagekraft haben. Die aktuell verwendeten Laser haben Wellenlängen über 1320 nm und werden durch das Wasser in der Venenwand absorbiert, wodurch Schmerz und Hämatome im Anschluss an die Behandlung drastisch reduziert werden konnten. Eine ganz aktuelle Weiterentwicklung sind Laser mit einer Wellenlänge von 1940 nm. Im Gegensatz zu den Standardwellenlängen von 1470 nm kommt es hierbei nicht mehr zum Verkleben der Laserspitze mit der Venenwand, so dass der Operateur problemlos automatisierte und dadurch hochstandardisierte Rückzugautomaten verwenden kann. Dies ermöglicht eine noch besser standardisierte Abgabe von Laserenergie an die Venenwände. Ein weiterer Vorteil der neuen Wellenlänge von 1940 nm ist die konzentriertere Behandlung der Vene, bei der die Venenumgebung weniger als mit niedrigeren Wellenlängen erhitzt wird. Hierdurch soll eine noch geringere Schädigung des Umgebungsgewebes, wie z. B. Nervengewebe, erreicht werden. Eine weitere bedeutende Entwicklung der Lasertechnologie sind die radial abstrahlenden Laserfasern, welche die nach vorne abstrahlenden Laserfasern abgelöst haben. Diese neuen Fasern emittieren ihre Energie präzise und kreisförmig angepasst auf die Vene, was zu einer gleichmäßigen Verteilung der Laserenergie innerhalb der Venenwand führt. Hierdurch wird eine weitere Verminderung von postoperativen Schmerzen und Hämato-



Minimal-invasive Lasercrossektomie unter Ultraschallkontrolle

men erreicht. Derzeit ist die Kombination von Lasern mit wasserabsorbierenden Laserwellenlängen und radial abstrahlenden Fasern der Goldstandard. Über 90 % der Patienten haben keine oder nur minimale Schmerzen nach der Ablation, so dass Schmerzmittel nach dem Eingriff in der Regel nicht erforderlich sind. Unmittelbar nach dem Lasereingriff können die Patienten z. T. schon nach 30 Minuten die Klinik verlassen, ein stationärer Aufenthalt ist in der Regel nicht erforderlich. Thermische Ablationen werden in Tumescenz-Lokalanästhesie durchgeführt.

In der gleichen Sitzung können größere Seitenäste ebenfalls in Tumescenz-Lokalanästhesie entfernt werden. Häufig wird bei den Kontrollterminen (am 1. Arbeitstag nach der Operation und nach einer Woche) noch eine Sklerosierung von Seitenästen, retikulären Venen und Besenreisern durchgeführt.

Einen guten Überblick über die verschiedenen Behandlungsmethoden gibt auch ein in Bochum gedrehter Beitrag des SWR-Fernsehens: [https://youtu.be/CrOAYuPqe\\_s](https://youtu.be/CrOAYuPqe_s)

### Fazit

Varizen müssen aufgrund der Beschwerden, die sie verursachen können sowie aufgrund akuter (Thrombose) Blutung und chronischer Komplikationen (Hautkomplikationen bis hin zum Ulcus cruris) sorgfältig behandelt werden. Hierzu werden verschiedene Techniken eingesetzt und in der Regel miteinander kombiniert. In diesem Zusammenhang hat die endovenöse thermische Ablation als minimal-invasive, ambulant durchführbare Operation mit nur seltenen Komplikationen einen wichtigen Stellenwert. Durch neue Laserwellenlängen und Laserfasern ist das Verfahren in den letzten Jahren noch weiter optimiert und standardisiert worden.

## Informationen

■ Prof. Dr. med. Markus Stücker  
Geschäftsführender Direktor  
Klinik für Dermatologie, Venerologie  
und Allergologie

Prof. Dr. med. Achim Mumme  
Direktor Gefäßchirurgie  
Venenzentrum der Dermatologischen  
und Gefäßchirurgischen Kliniken  
Kliniken der Ruhr-Universität Bochum  
Im St. Maria-Hilf-Krankenhaus  
Hiltroper Landwehr 11-13  
44805 Bochum  
[www.venenzentrum-uniklinik.de](http://www.venenzentrum-uniklinik.de)

Das Venenzentrum der Dermatologie  
und Gefäßchirurgie gehört zu den  
größten Venenzentren in ganz  
Deutschland.

Die mehrfach ausgezeichneten Venen-Spezialisten Prof. Achim Mumme und Prof. Markus Stücker zählen bundesweit zu den führenden Mediziner in der Phlebologie.

[https://youtu.be/CrOAYuPqe\\_s](https://youtu.be/CrOAYuPqe_s)



### Weitere Informationen

■ biolitec biomedical technology  
GmbH  
Otto-Schott-Straße 15  
07745 Jena  
[www.biolitec.de](http://www.biolitec.de)