

Pilonidalsinus

Laser als Behandlungsalternative zur radikalen Exzision

Der Pilonidalsinus ist ein in der Praxis von Chirurgen und Allgemeinmedizinern häufig anzutreffendes Krankheitsbild. Auf der Suche nach kleineren Wunden und schnellerer Wundheilung stiessen wir auf eine Behandlungsalternative mit Laser.

VON SIMEON BEROV UND PAOLO ABITABILE



Simeon Berov

Das Krankheitsbild des Pilonidalsinus ist mit einer jährlichen Inzidenz von 30 bis 40/100 000 relativ häufig anzutreffen. Die hauptsächlich betroffene Altersgruppe ist 20 bis 30 Jahre alt. Männer sind 2,2-mal häufiger betroffen als Frauen. Der Pilonidalsinus ist eine erworbene Erkrankung. Ätiologisch werden verschiedene Mechanismen diskutiert. Abgebrochene Haare werden in der Rima ani durch die Bewegung der Gesässbacken in die Haut getrieben. In der Subkutis kommt es zur Ausbildung von Fremdkörpergranulomen und Abszessen. Diese heilen je nach Verlaufsform spontan ab, verlaufen akut abszedierend oder chronisch-sezernierend. Starke Behaarung und Schweisssekretion scheinen die Entstehung eines Pilonidalsinus zu begünstigen, ebenso die Dicke der Subkutis präsakral und die Tiefe der Rima ani. Eine genetische Disposition wird diskutiert.

Die Diagnose erfolgte anhand des typischen klinischen Bildes. Auf Sonografie, Computertomografie und MRI kann verzichtet werden. Auch eine Rektoskopie ist nicht zwingend notwendig.

Je nach Verlaufsform bestehen unterschiedliche Beschwerden. Bei der asymptomatischen Form finden sich die typischen Pori lediglich als Zufallsbefund ohne Schmerzen, Sekretion oder Blutung. Die asymptomatische Form zeigt nicht unbedingt ein Fortschreiten der Erkrankung und kann lange Zeit asymptomatisch bleiben, eine Spontanheilung tritt nicht auf. Bei der akut-abszedierenden Form stellen sich Patienten mit Schmerzen und einer Schwellung meist paramedian der Rima ani vor. Die Entleerung des Abszesses erfolgt über eine Spontanperforation oder über eine chirurgische Inzision. Das chronische Stadium ist gekennzeichnet durch blutig-seröse bis serös-putride Sekretion aus den Pori in der Rima ani.

Therapieoptionen

Radikale Exzision

Die übliche und am weitesten verbreitete Therapie des akuten und chronischen Pilonidalsinus ist die ra-

dikale Exzision. Im Fall eines akuten Abszesses wird gelegentlich zuerst eine Abszessinzision durchgeführt und nach Abheilung der Entzündung der ganze Befund exzidiert. Dabei entstehen mitunter grosse Wundhöhlen, welche danach per secundam intentionem zur Abheilung gebracht werden. Die Abheilung kann lange dauern und den Patienten im Alltag stark einschränken. Häufig ist der Patient bei der Wundversorgung auf Hilfe angewiesen. Auch kommt es häufig zu einer länger dauernden Arbeitsunfähigkeit.

Lappenplastiken (z.B. Karydakis, Limberg)

Bei grossen Wundhöhlen kommen gelegentlich Lappenplastiken zur Anwendung. In den Händen des geübten Chirurgen sind das bewährte Techniken. Bei Rezidiv oder Wundheilungsstörung resultieren grössere Wundhöhlen. Technisch sind die Lappenplastiken sicherlich die aufwendigsten Behandlungsmethoden. Bis zum Einheilen des Lappens muss der Patient sich schonen. Eine Regional- oder Allgemeinnarkose sind notwendig.

Sinusektomie/Fistulektomie

Bei der Sinusektomie werden der Sinus und die Fistel meist mit Methylenblau angefärbt, und anschliessend wird der gesamte Befund – möglichst in toto – sparsam exzidiert. Die Methode ist ebenfalls – gegenüber der radikalen Exzision – minimalinvasiv. Meist ist für diesen Eingriff eine Regional- oder Allgemeinanästhesie notwendig.

Pit-Picking

Darunter versteht man ebenfalls eine minimalinvasive Methode, welche in Lokalanästhesie durchgeführt werden kann. Hierbei werden die Pori sehr sparsam ausgeschnitten und die Haarwurzeln und die Debris entfernt. Häufig sind mehrfache Vorstellungen nötig. Eine längere Arbeitsunfähigkeit besteht häufig nicht.

LaPil

Analog zum Pit-Picking werden die Pori und – häufig laterale – Abszessentlastungsinzisionen sparsam exzidiert und die Wundhöhlen und Fisteln mit der Laserfaser behandelt. Bei grösseren Wundhöhlen wird die Innenauskleidung mit dem Laser destruiert, bei schmalen Fistelgängen können selbige mit dem Laser verschlossen werden. Der Eingriff kann häufig in Lokalanästhesie und im Rahmen einer ambulanten Hospitalisation durchgeführt werden. Es handelt sich um eine sehr schmerzarme Behandlungsform. Häufig besteht keine längere Arbeitsunfähigkeit.

Eigene Erfahrungen mit LaPil

Vor drei Jahren begannen wir, die Technik der LaPil regelmässig anzuwenden. Zuvor wurden sämtliche erwähnten OP-Techniken angewendet. Aufgrund der vor allem bei radikalen Exzisionen häufig langwierigen Nachbehandlungen waren wir auf der Suche nach einer besseren Behandlungsmethode. Die grossen Wundflächen und die resultierenden grossen Narbenflächen, welche häufig dazu neigten, instabil zu werden, belasteten die Patienten sehr.

Die zur Laserbehandlung von Analfisteln bereits vorhandenen Laserfasern boten sich zur Therapie an (siehe *Abbildung*). Seither werden sämtliche Pilonidalsini der chronischen und akuten Verlaufsform mit dem Laser behandelt. Bei der akuten Verlaufsform wird zuerst der Abszess in Lokalanästhesie entlastet und mit einer Latenz von mindestens 7 Tagen die definitive Versorgung mittels Laser geplant. Je nach anatomischen Gegebenheiten wird in Ausnahmefällen eine MR des Beckens angefertigt.

Die definitive Sanierung wird in Lokalanästhesie durchgeführt. Hierfür wird der ganze Befund rautenförmig intradermal umspritzt. Im kaudalen Anteil der Raute wird die Lokalanästhesie bis in die tiefe Subkutis gesetzt.

Dann erfolgt die Sondierung der Pori und allfälliger Abszessinzisionen. Der intraoperative Ultraschall kann helfen, allfällig äusserlich nicht erkennbare Abszesshöhlen zu detektieren. Die Abszessinzisionsstellen werden eröffnet/erweitert und die Pori in der Rima ani sparsam exzidiert. Eng beieinanderliegende Pori werden gemeinsam exzidiert. Danach erfolgt die ausgiebige Kürettage und Spülung der Wundhöhlen und Fistelgänge. Die Wundhöhlen und Fistelgänge werden anschliessend mit der Laserfaser ablatiert/okkludiert. Nach nochmaligem Débridement werden noch offene Fistelgänge mit einer Fadendrainage versorgt. Als Verband werden lediglich Gazekompressen benötigt. Die Fadendrainage wird nach einer Woche entfernt. Dann erfolgt ein nochmaliges Débridement. Die weitere Behandlung beinhaltet lediglich die tägliche Spülung der Wundhöhle, entweder mit Einwegspritzen oder mittels Ausduschen. Sämtliche Patienten wurden von uns postoperativ bis

zur Abheilung nachkontrolliert und die Daten entsprechend festgehalten. Seit Einführung der Operationstechnik werden die übrigen Techniken nur noch in Ausnahmefällen eingesetzt.

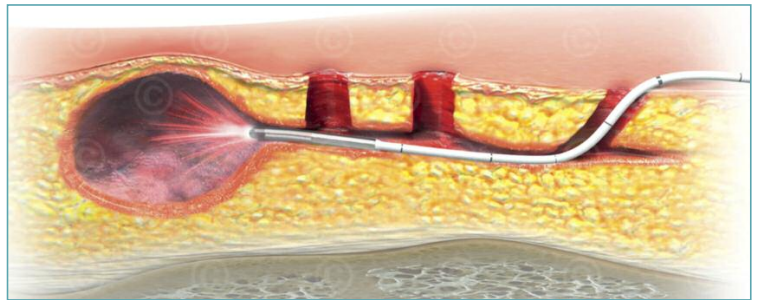


Abbildung: Ceralas E Laser 1470 nm mit 12-Watt-Sonde Elves radial

Eigene Ergebnisse

Insgesamt wurden bis heute 44 Patientinnen und Patienten mit dieser Technik behandelt. Bei 38 Patienten wurde eine Erstmanifestation behandelt, bei 6 Patienten handelte es sich um ein Rezidiv. Der Follow-up ist noch nicht abgeschlossen, es handelt sich also um eine Zwischenanalyse. Es wurden 30 Männer und 14 Frauen behandelt. Diese Geschlechterverteilung entspricht der aus der Literatur bekannten Verteilung. Der Altersdurchschnitt lag bei 27 Jahren (15–56 Jahre), der durchschnittliche Follow-up betrug 21 Monate (1–39 Monate).

Die Operation konnte in 52,3 Prozent der Fälle in Lokalanästhesie durchgeführt werden. Die Entscheidung gegen eine Lokalanästhesie war in den meisten Fällen die Angst vor Spritzen. Zu Beginn wurden die Patienten noch über Nacht stationär hospitalisiert, im Verlauf konnte aber – bei sehr komplikations- und schmerzarmem Verlauf – auf ein ambulantes Prozedere umgestellt werden.

Die Mehrheit der Patienten benötigte nur am Abend der Operation und am ersten postoperativen Tag Paracetamol oder Ibuprofen zur Analgesie. Die durchschnittliche Einschränkung im Alltag betrug weniger als einen Tag, die durchschnittliche Dauer der Arbeitsunfähigkeit betrug drei Tage.

Bei den Patienten, bei welchen eine Erstmanifestation behandelt wurde, zeigte sich eine Rezidivrate von 2,6 Prozent. Bei Rezidivoperationen betrug die Rezidivrate 33 Prozent. Die Rezidive wurden jeweils wieder mit der gleichen Technik behandelt.

Zusammenfassung

Wir sind nach der Zwischenanalyse weiterhin überzeugt von der Technik des LaPil. Aufgrund des kurzen Beobachtungszeitraums und der insbesondere in der Rezidivgruppe niedrigen Patientenzahl ist eine abschliessende Beurteilung sicherlich noch nicht hinreichend möglich. Wir sind aber der Überzeugung, dass der Technik ein fester Platz in der Behandlung des Pilonidalsinus zusteht.

Korrespondenzadresse:
Dr. med. Simeon Berov
Leitender Arzt Chirurgie
GZF Spital Laufenburg
Spitalstrasse 10
5080 Laufenburg
simeon.berov@gzf.ch

Interessenkonflikte: keine

Literatur:
S3-Leitlinie – Sinus
pilonidalis. Stand 04/2014;
www.awmf.org